ZAHNARZTPRAXIS | SCHWANENGASSE

Bisshebung mit Teflonband-Technik

Falldokumentation

Ein einfaches Konzept für die Praxis
Vorgestellt von:

Dr. med. Dr. med. dent.
Oliver Lys, Bern

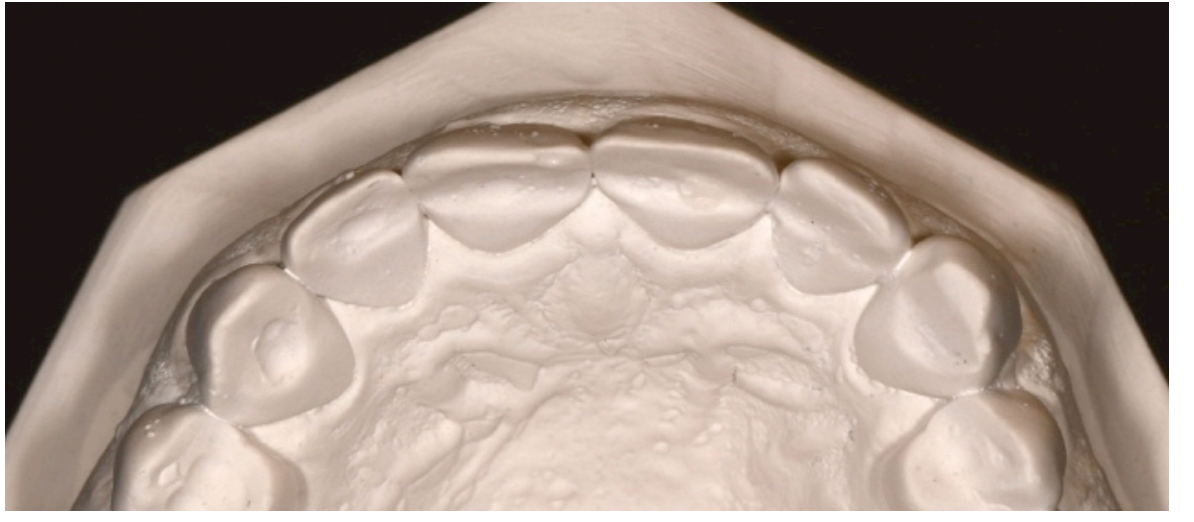

Patientin: Weiblich, 57-jährig.

Modell-Analyse

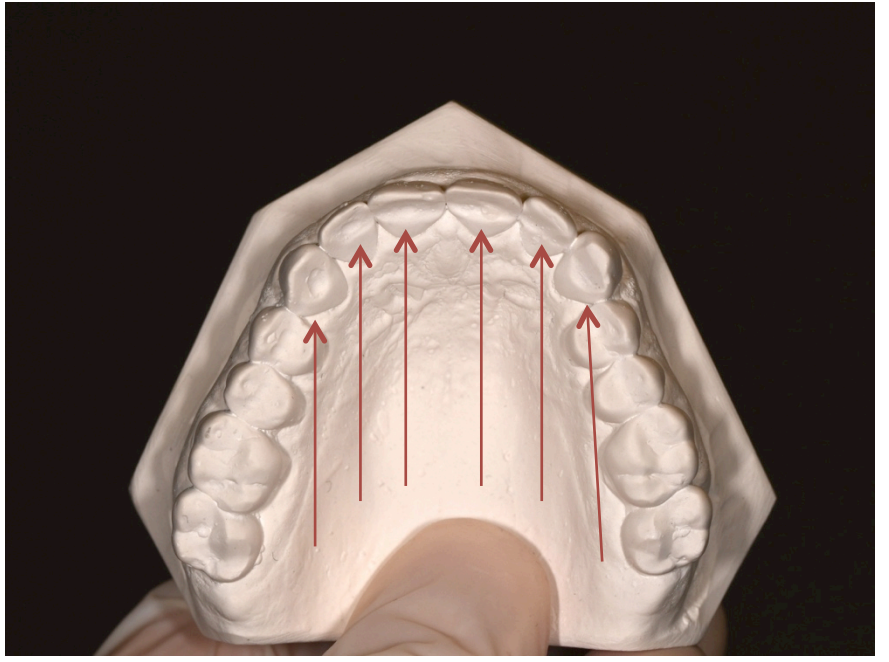

Im **Oberkiefer:** palatinale Stufenbildung durch Verlust der vertikalen Dimension und Einbeissen der Unterkiefer-Schneidekanten

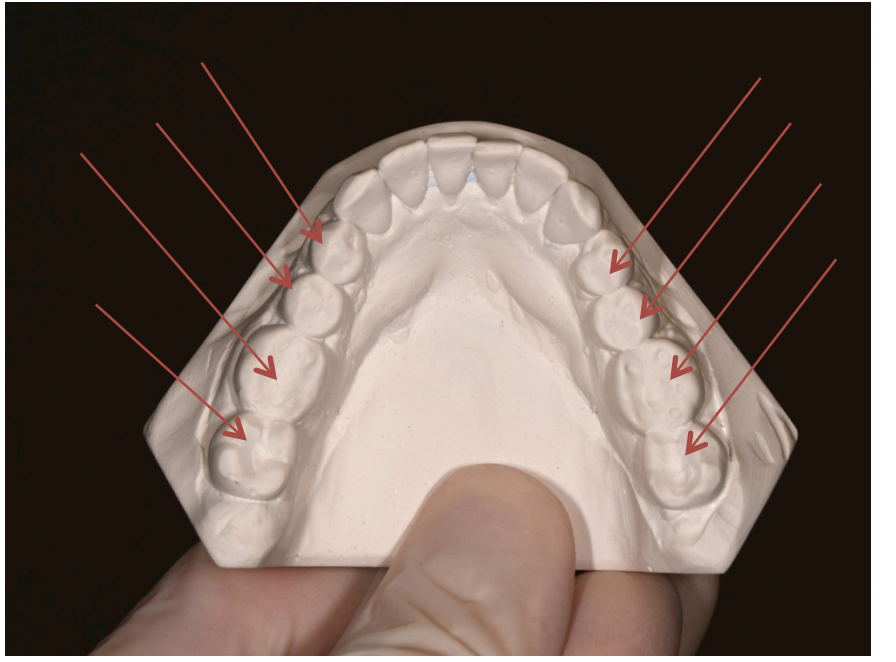

Im **Unterkiefer:** Molaren und Prämolaren zeigen starke occlusale Erosionen

Intraorale Fotografien

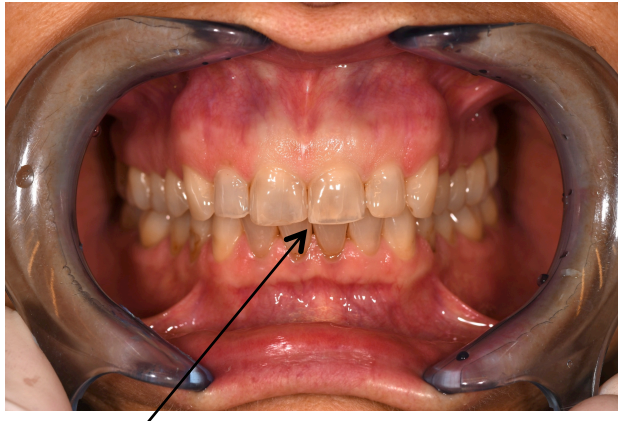

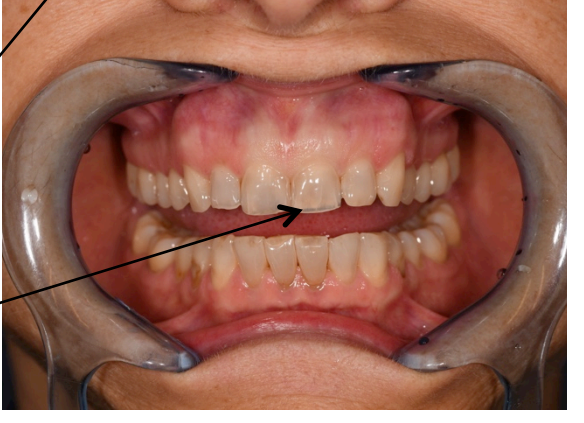

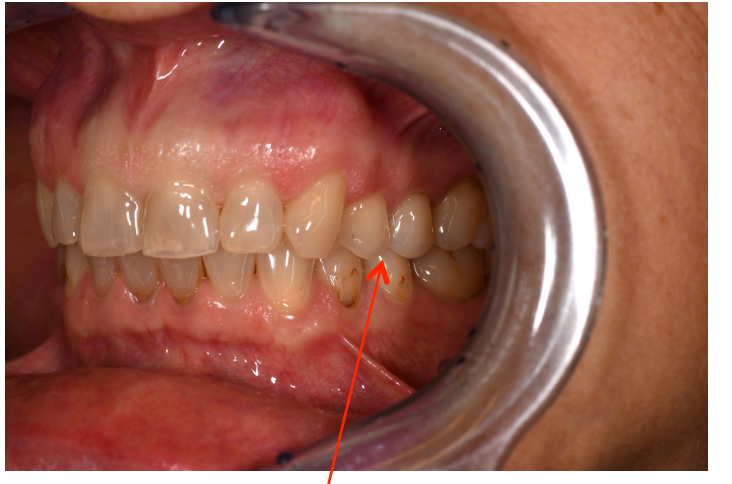

Dünne, transparente Inzisalkanten

Beidseitige Gruppenführung

Intraorale Fotografien

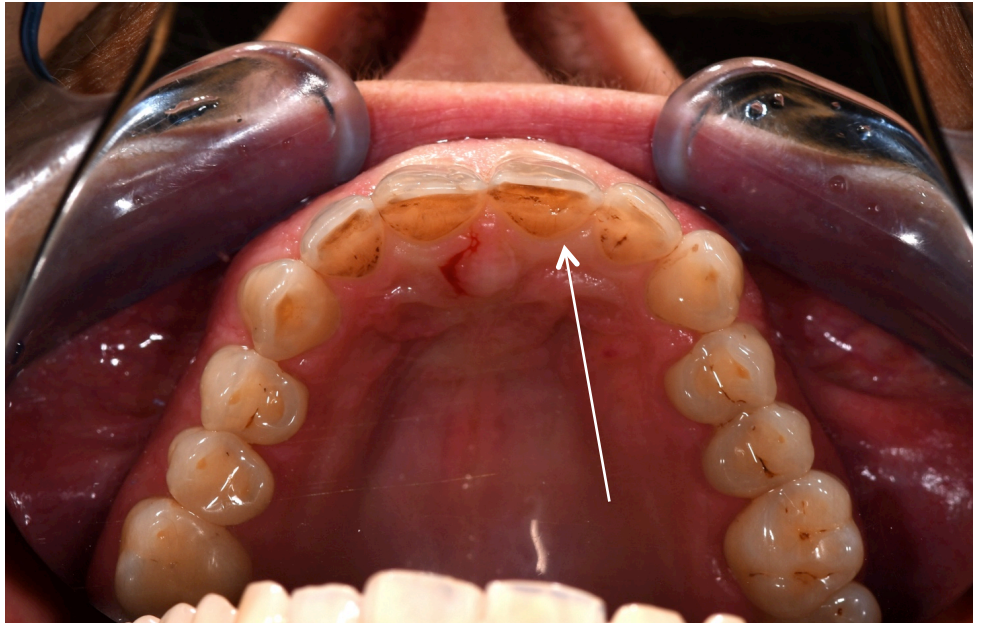

Palatinale Kerben im OK

Erosionen im UK-Seitenzahnbereich

Erster Schritt:

13 - 23 palatinal mit Cm-Schalen die normale Anatomie wieder herstellen.

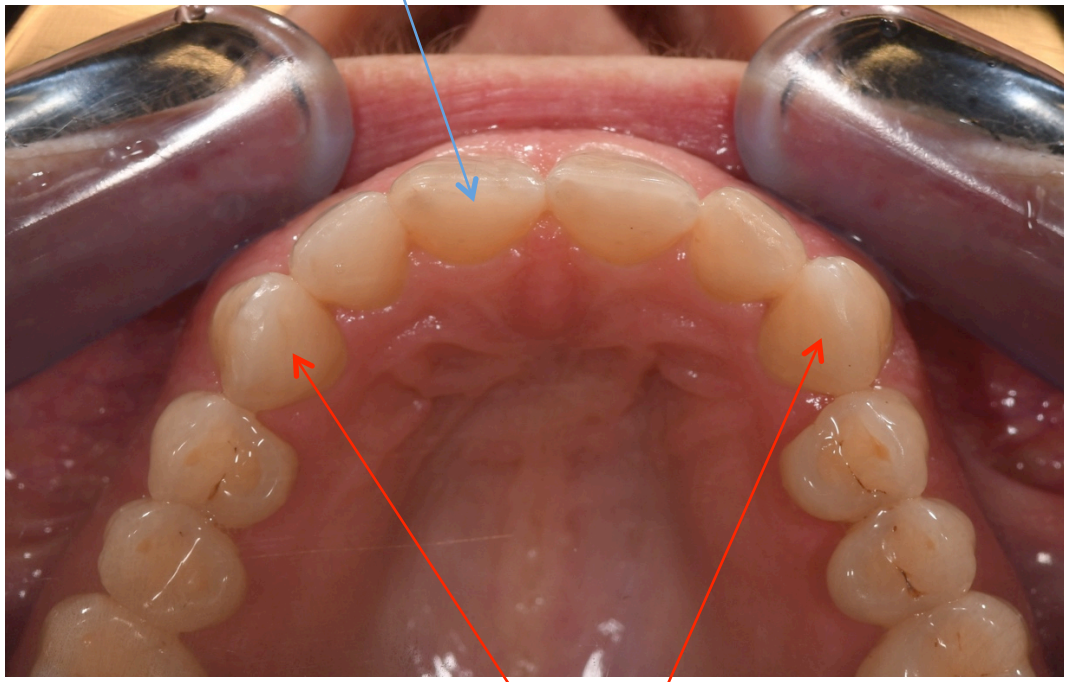

Durch die Rekonstruktion der palatinelen Flächen von 13 - 23 wird in IK automatisch die benötigte Aenderung der vertikalen Dimension sichtbar.

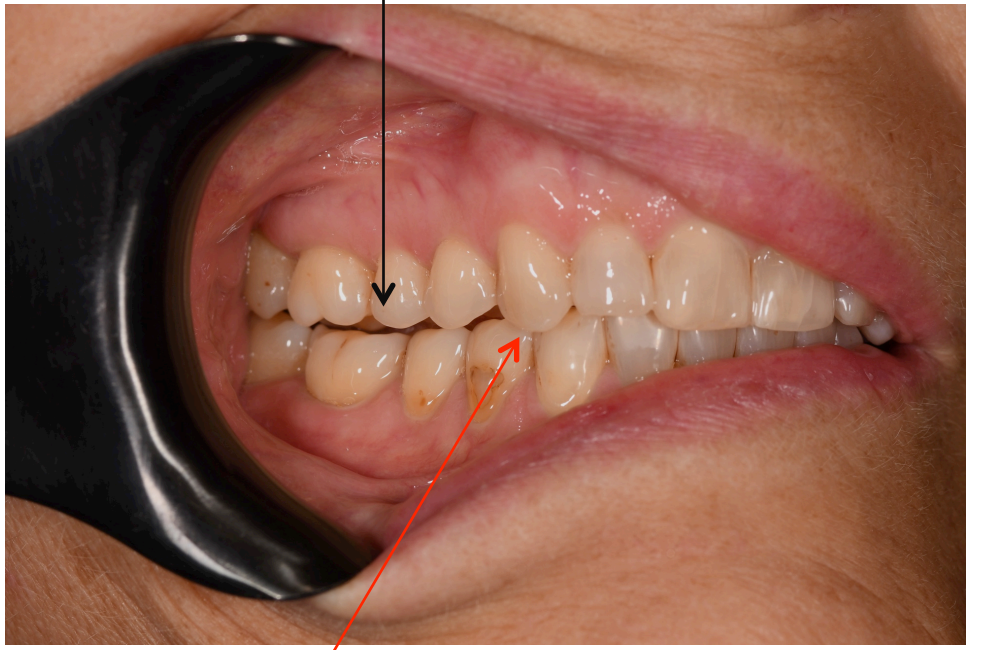

!!!**Wichtig**! Bereits in dieser Phase eine beidseitige **Eckzahnführung** aufbauen!!!

Zweiter Schritt:

Nach Aetzung und Bonding wird auf jede Occlusalfläche eine Portion Composit aufgebracht.

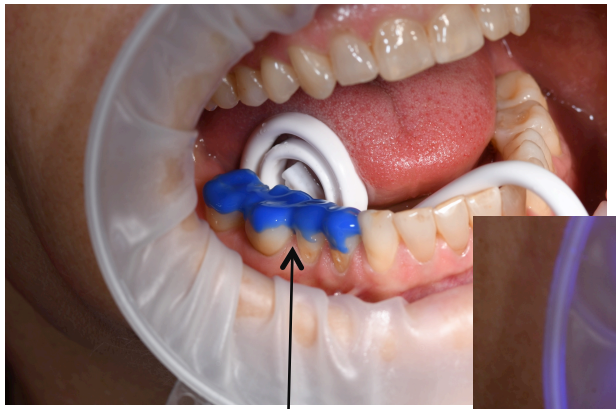

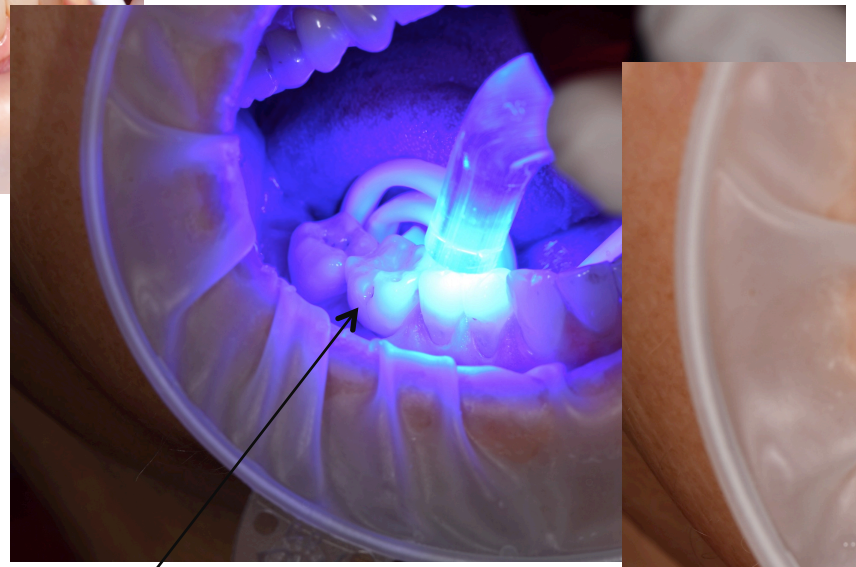

Vor dem Aetzten/Bonding werden die Occlusalflächen von alten Füllungen und Fissurenkaries befreit.

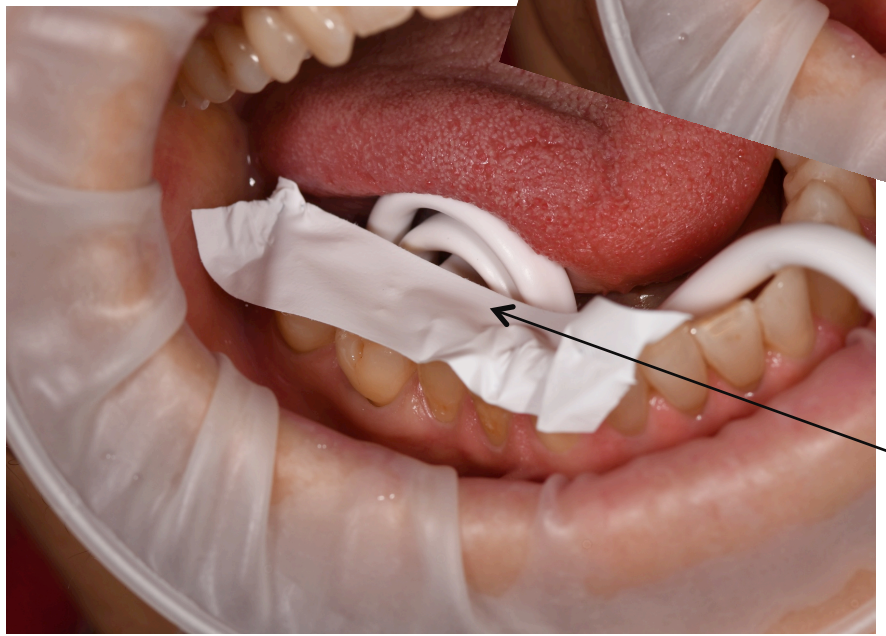

Dritter Schritt:

Ueber das weiche Komposit legt man ein **Teflonband** und lässt den Patienten in **IK zusammenbeissen** sowie **Pro- und Laterotrusionsbewegungen** ausführen.
Beim Wiederöffnen prüft man, ob bei jedem Zahn ein Kontakt mit dem Gegenkiefer stattgefunden hat.

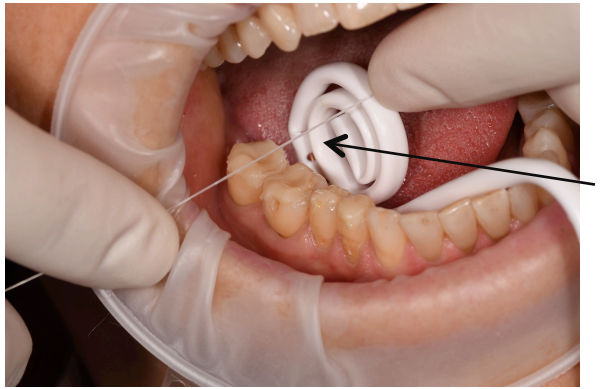

Vierter Schritt:

Nach Enfernung des Teflonbandes und vor dem Polimerisieren ist es wichtig mit **Zahnseide** zu verifizieren, dass die Approximalkontakte frei von Kuststoff-Überschüssen sind.

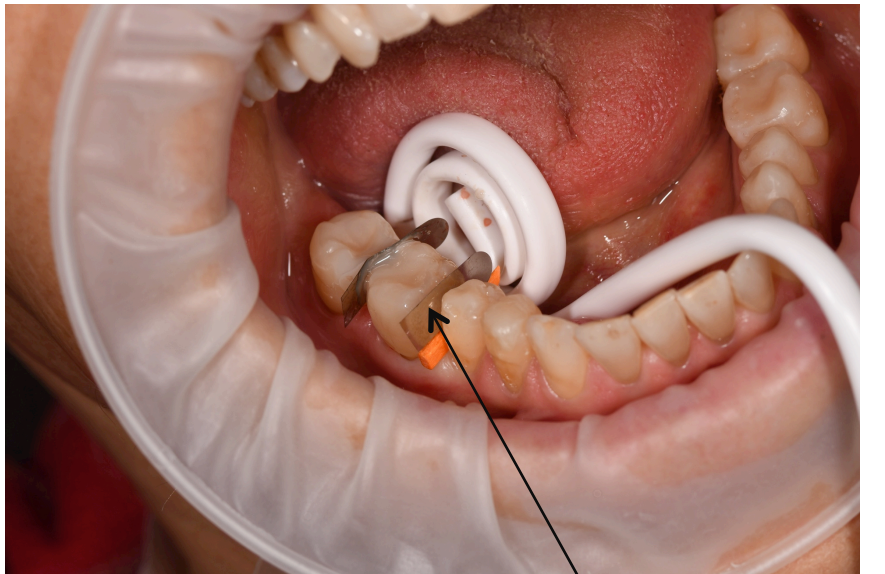

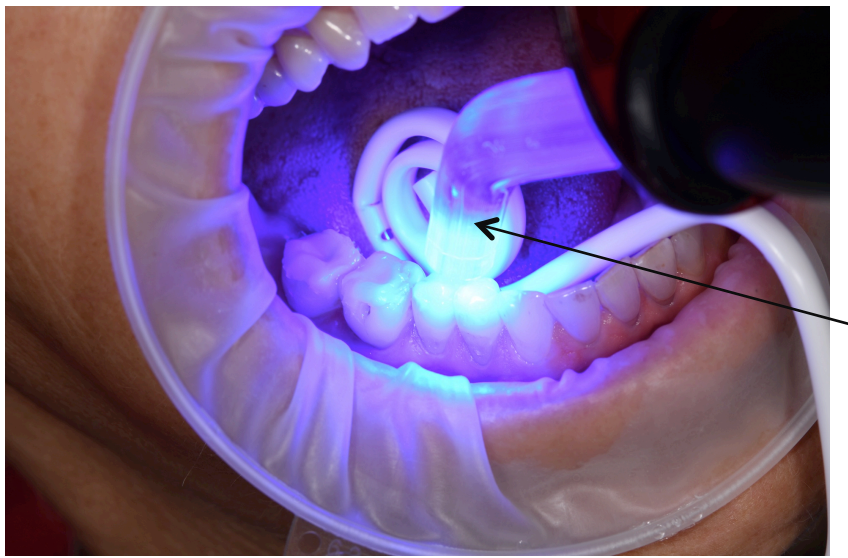

Fünfter Schritt:

Nach dem **Polimerisieren** wird jeder Kaufläche einzeln fertiggestellt.

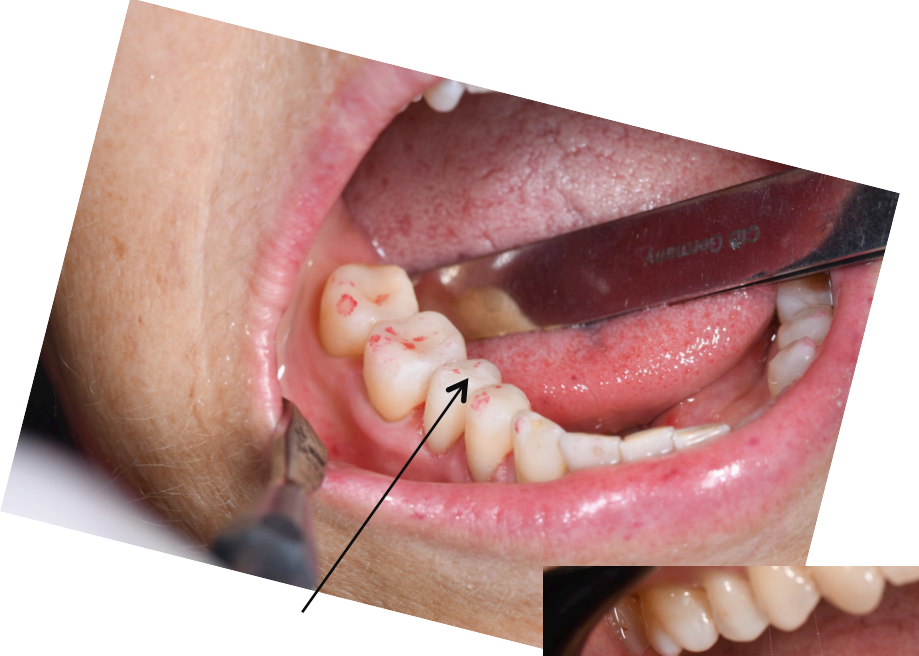

Aspekt der Okklusion im Schlussbiss

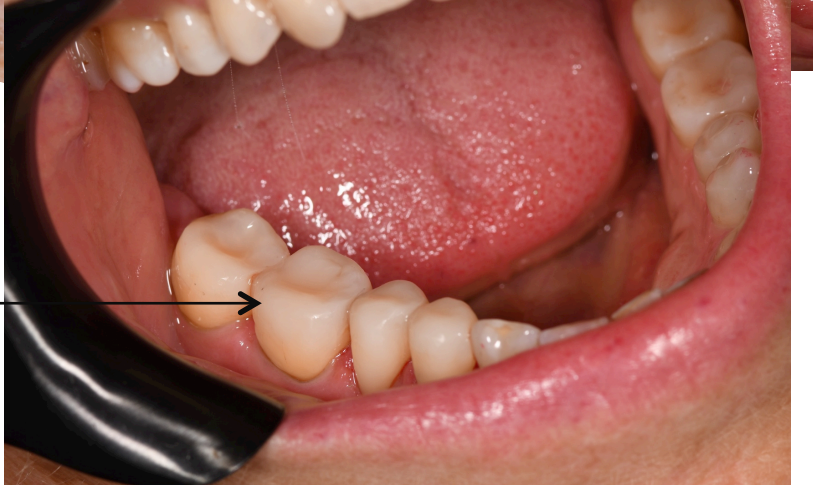

Bereits bei der ersten Occlusionskontrolle zeigt sich ein zufriedenstellendes Bild der Kontaktpunkte.

Nach kleinen Korrekturen und Politur kann man den Patienten entlassen.

Es empfiehlt sich, nach sieben Tagen eine Nachkontrolle zu vereinbaren, um allfällige letzte occlusale Interferenzen zu korrigieren.

Praxistaugliches
&
effizientes Konzept!

Akzeptable Aesthetik

Gutes Preis-Leistungs-Verhältnis

Behandlungsdauer: max. 5h (1+2+2)
Kosten: < 4000.- sfr

Stabile Inzisalkanten

Stabile und von der Patientin sofort akzeptierte Okklusion

Voraussetzung ist eine sehr gute Kooperation des Patienten!

Dr. med. Dr. med. dent.
Oliver Lys, 3011 Bern

ZAHNARZTPRAXIS | SCHWANENGASSE

Besten Dank für Ihre Aufmerksamkeit